

Figure 1.16. Reconstructions cone beam 3D, rendu de surface : revêtement cutanéomuqueux et squelettique ODF.

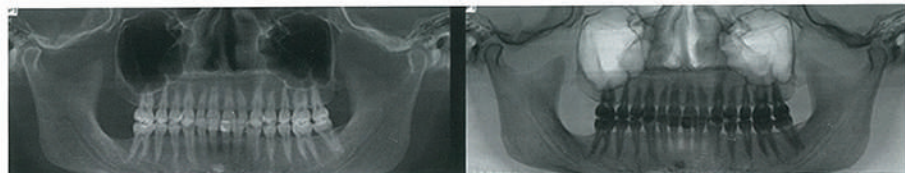


Figure 1.17. Reconstructions cone beam 3D, rendu de volume.

Image panoramique volumique sans déformation (voxel isotropique) : versions habituelle et en inversion de teintes.

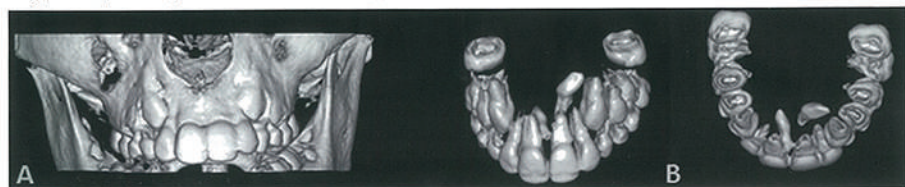

Figure 1.18. Évaluation pré-ODF.

Reconstructions cone beam 3D de surface (A) et en rendu de volume avec seuillage dentaire (B) : présence de deux odontoides mésiodens.

CONE BEAM : IMAGERIE DIAGNOSTIQUE EN ODONTOSTOMATOLOGIE

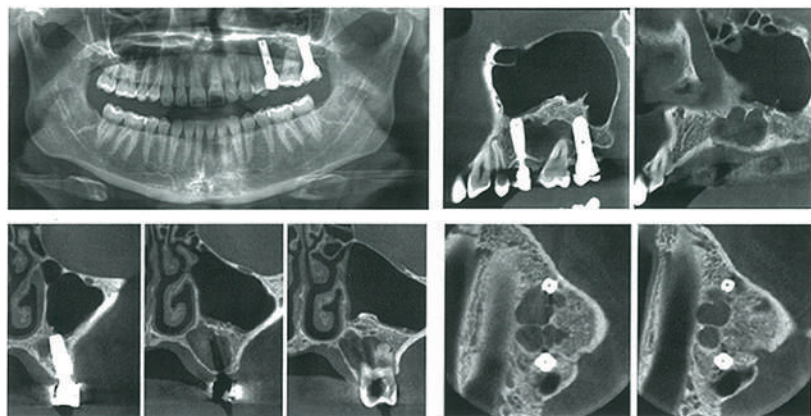


Figure 4.14. Lésion osseuse maxillaire gauche ignorée : présence de deux implants mobiles.

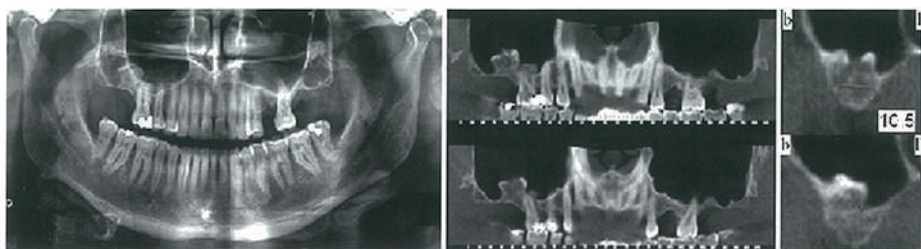


Figure 4.15. Ostéome pédiculé du plancher du sinus maxillaire droit.